

Specyfika postępowania ze zroślakami na oddziale intensywnej terapii

Intensive care of conjoined twins

Krzysztof Kobylarz

*Katedra Anestezjologii i Intensywnej Terapii
Oddział Anestezjologii i Intensywnej Terapii Uniwersyteckiego Szpitala Dziecięcego
Uniwersytet Jagielloński Collegium Medicum, Kraków*

Abstract

Conjoined twinning is one of the most uncommon congenital anomalies. Maintenance in an intensive care setting during this time allows for close monitoring and stabilization of the infants, and nutritional supplementation as necessary to optimize growth and development preoperatively. The birth of conjoined twins is a very difficult and dramatic moment for parents. It is also a very difficult situation for the team of physicians, nurses and other hospital staff who are required to carry out treatment and care in this specific developmental anomalies. The diagnostics and treatment in this extraordinary situation requires close cooperation multidisciplinary medical team, including personal experience and medical knowledge, with a team of nurses from the intensive care unit. The paper presents the rules in cease of conjoined twins during their stay in intensive care with special reference to the proceedings before and after complete separation.

Key words: conjoined twins, intensive care; conjoined twins, diagnostics; conjoined twins, management

Słowa kluczowe: bliźnięta syjamskie, intensywne terapię; bliźnięta syjamskie, diagnostyka; bliźnięta syjamskie, leczenie

Anestezjologia Intensywna Terapia 2014, tom XLVI, nr 2, 140–146

Bliźnięta syjamskie są jedną z najrzadziej występujących wrodzonych wad rozwojowych u ludzi i najczęściej wymagają pobytu na oddziale i intensywnej terapii (OIT). Postępowanie na oddziale intensywnej terapii u dzieci z tą szczególną wadą wrodzoną ma swoją specyfikę i stanowi duże wyzwanie zarówno dla zespołu lekarsko-pielęgniarskiego, jak i innych pracowników szpitala, którzy będą prowadzić diagnozowanie, leczenie oraz pielęgnację i rehabilitację tych dzieci.

Sprawowanie opieki, diagnostyka i leczenie zroślaków wymaga ustalenia odpowiedniego systemu komunikacji, który umożliwi ścisłą współpracę wielospecjalistycznego

zespołu lekarskiego z zespołem pielęgniarek OIT. Pozwala to, w razie konieczności, na szybkie podejmowanie trudnych decyzji terapeutycznych. Doświadczone pielęgniarki sprawujące opiekę nad zroślakami, przez stały kontakt i obserwację bliźniąt pełnią ważną rolę w prawidłowym przepływie informacji pomiędzy różnymi zespołami lekarskimi zaangażowanymi w leczenie [1].

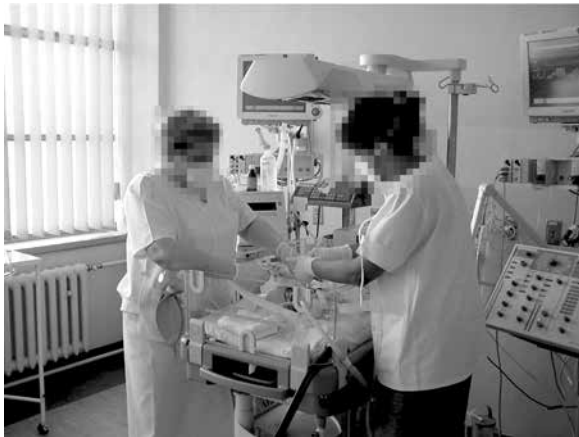Urodzenie się zroślaków jest bardzo trudnym i dramatycznym momentem dla rodziców. U rodziców bliźniąt syjamskich pomimo wcześniejszej diagnostyki prenatalnej i poinformowania jeszcze przed porodem o rodzaju wady, pierwszy kontakt ze swoimi zrosniętymi dziećmi zawsze wy-

Należy cytować wersję artykułu z:

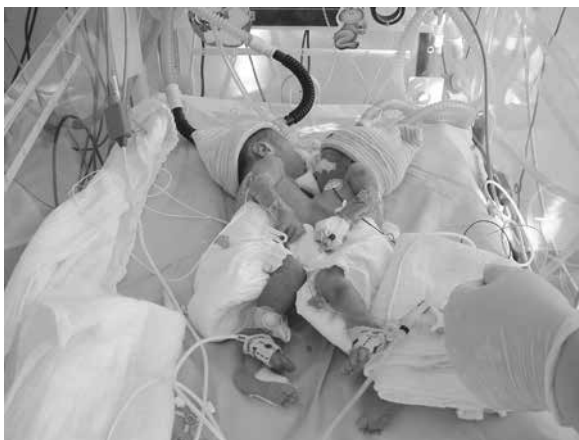Kobylarz K: Intensive care of conjoined twins. Anaesthesiol Intensiv Ther 2014; 46: 130–136.

wojuje ogromny stres i zaniepokojenie ich losem. Niezwykle ważne jest, aby w tym szczególnie trudnym dla nich okresie uzyskali dokładne informacje o możliwościach leczenia oraz jego konsekwencjach, nierzadko polegających na znacznego stopnia kalectwie [2, 3]. Rodzice tych dzieci powinni mieć możliwość przyzwyczajania się do niezwykłego otoczenia, jakim na początku dla laika jest OIT.

W początkowym okresie pobytu na OIT zrosłaki planowane do późniejszego rozdzielenia, jak również te, których rozdzielenie nie jest możliwe, stwarzają trudności w czasie leczenia, a opieka nad nimi sprawia podobne problemy. W pierwszym okresie wykonywane są podstawowe zabiegi pielęgnacyjne oraz diagnostyka wady. W przypadku zrosłaków znajdujących się w stanie zagrożenia życia i których konfiguracja anatomiczna wady stwarza możliwość przeprowadzenia zabiegu rozdzielenia, diagnostyka jest z reguły zawężona, co wynika z ograniczeń czasowych i składa się najczęściej z oznaczenia grupy krwi, podstawowych badań laboratoryjnych, rentgenowskich zdjęć przeglądowych całych sylwetek dzieci oraz badań ultrasonograficznych [1, 4–8].



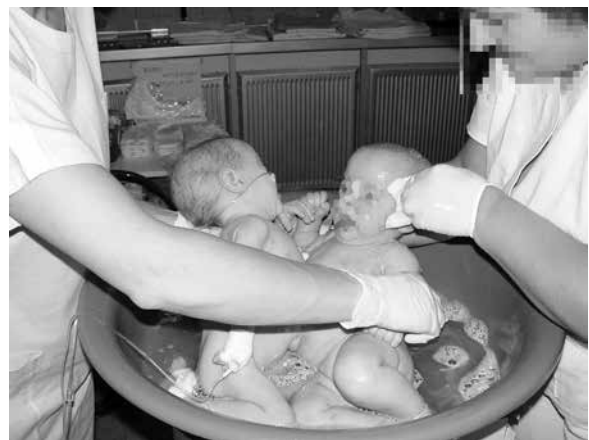Rycina 1. Pielęgnacja zrosłaków wykonywana zawsze przez dwie pielęgniarki



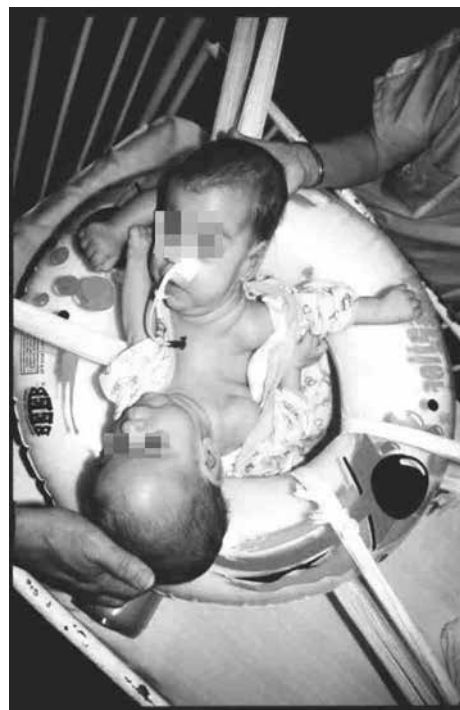Rycina 2. Opieka nad zrosłakami na OIT

Pielęgnacja bliźniąt syjamskich, zwłaszcza przed operacją rozdzielenia, wymaga od zespołu pielęgniarskiego OIT szczególnego wysiłku, który ma na celu zapewnienie prawidłowej opieki nad tym niezwykłym typem pacjenta. Niezwykłym, ponieważ jednocześnie, równocześnie należy troszczyć się o dwoje złączonych dzieci — dwa niezależne życia — co zawsze stawia szczególne wymagania przed zespołem leczącym oraz powoduje konieczność stosowania specjalnej pielęgnacji i zabiegów leczniczo-rehabilitacyjnych [3–5] (ryc. 1–4).

Zrosłaki wymagają stałego monitorowania czynności życiowych nie tylko przy użyciu aparatury monitorującej, ale również poprzez wnikliwą obserwację przez zespół pielę-



Rycina 3. Kąpiel zrosłaków na OIT

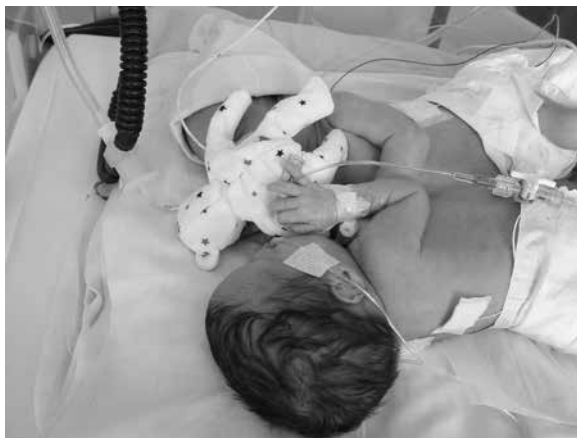

Rycina 4. Zabiegi rehabilitacyjne na OIT

gniarek sprawujących opiekę nad nimi przez wiele tygodni, a nawet miesięcy [2–4]. Wszelkie czynności przy zrosłakach powinny być wykonywane przez dwie pielęgniarki, z których każda zaangażowana jest w pielęgnację jednego bliźnięcia. Nawet podczas tak prostej czynności, jaką jest karmienie, u zrosłaków typu *thoraco-omphalopagus* należy uwzględnić i pamiętać, że niewskazane jest jednoczesne wypełnienie obu żołądków, gdyż ich rozdęcie może wywołać trudności oddechowe u jednego lub obojga dzieci. Dlatego konieczne jest częste karmienie na zmianę raz jednego, raz drugiego tak, aby umożliwić uzyskanie pokrycia kalorycznego dla obojga, bez zaburzeń oddychania spowodowanych rozdęciem żołądków. Karmienie wymaga cierpliwości, gdyż bliźnięta z tym typem zrostu, zwłaszcza na początku życia pozałonowego, jedzą przez cały dzień z wyjątkiem krótkich przerw na sen. Po wyssaniu kilkudziesięciu mililitrów nie chcą lub nie są w stanie pomieścić większej objętości pokarmu i muszą odpocząć kilkanaście do kilkudziesięciu minut, aby ponownie zjeść kolejną niewielką porcję. Dodatkowo bardzo trudne jest właściwe ułożenie do karmienia noworodków z takim typem zrostu.

Zapewnienie zrosłakom odpowiedniego zaopatrzenia płynowego i kalorycznego jest warunkiem prawidłowego rozwoju obojga dzieci. Aby nie dopuścić do odwodnienia lub przewodnienia, konieczna jest regularna ocena kliniczna stopnia nawodnienia (bilans płynów, codzienny pomiar masy ciała, napięcie ciemniaczka, stopień wypełnienia przestrzeni podskórnej), jak również kontrola wskaźników biochemicznych, a w razie stwierdzenia zaburzeń szybkie ich wyrównanie.

W przypadkach współistnienia u zrosłaków wad przewodu pokarmowego i konieczności założenia kolostomii, zwiększa się ryzyko wystąpienia zakażeń układu moczowego, zmian zapalnych skóry brzucha, szczególnie przy wystąpieniu biegunki. Sytuacje, w których niemożliwe staje się wykorzystanie przewodu pokarmowego do pokrycia zaopatrzenia płynowego i kalorycznego wymuszają konieczność wprowadzenia żywienia pozajelitowego, co stwarza kolejne trudności w leczeniu i pielęgnacji. Uzyskanie dostępu do naczyń centralnych i prawidłowa ich pielęgnacja wymaga dużo więcej wysiłku u zrosłaków niż u jednego dziecka, co wiąże się z anatomią zrostu. U zrosłaków, u których w okresie późniejszym planowany jest zabieg rozdzielania, należy zawsze pamiętać o operacji i konieczności utrzymaniu stabilnego dostępu do naczyń centralnych. Należy zawsze „oszczędzać” każdy dostęp naczyniowy, pamiętając o ich ograniczonej ilości u dziecka [7, 9]. Konieczne jest dodatkowe zabezpieczenie przed przypadkowym usunięciem dostępu do naczyń w czasie zabiegów pielęgnacyjnych lub w późniejszym okresie rozwoju bliźniąt już przez same dzieci. W miarę rozwoju aktywności bliźnięta syjamskie w wieku

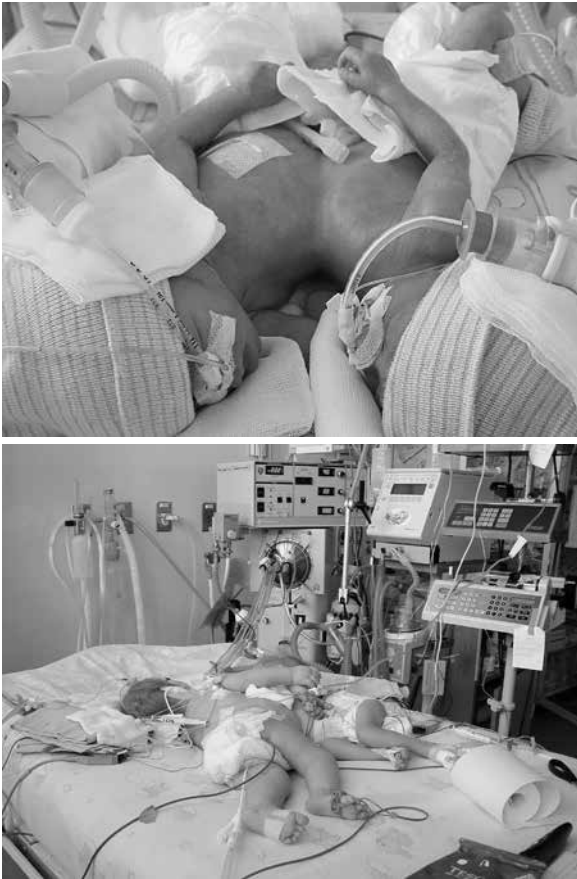


Rycina 5. Problemy pielęgnacyjne u zrosłaków

kilkunastu miesięcy są w stanie jedno drugiemu przypadkowo usunąć centralny dostęp naczyniowy, zwłaszcza z górnej połowy ciała, z żył szyjnych i podobojczykowych. Zdarzało się, że dzieci „walcząc” ze sobą lub odpychając się, potrafiły zadrapać sobie twarze. Czasami pomocne bywa oddzielanie dzieci miękką zabawką (ryc. 5).

Również w trakcie rutynowych zabiegów pielęgnacyjnych, na przykład kąpieli, stosunkowo łatwo można doprowadzić do niezamierzonego usunięcia kaniuli. Cewniki w żyłach udowych można lepiej zabezpieczyć przed przypadkowym usunięciem, ale z kolei utrzymanie odpowiedniego reżimu zabezpieczającego przed zakażeniem w tym rejonie ciała jest dużo trudniejsze, szczególnie w przypadku obecności przetoki jelitowej przy współistnieniu wady przewodu pokarmowego. Po kilku miesiącach pobytu dzieci na OIT możliwości uzyskiwania dostępu do naczyń obwodowych kończyn są z reguły wyczerpane. Przewidując problemy ze stabilnym dostępem do naczyń centralnych, należy uwzględnić możliwość zastosowania cewników tunelizowanych czy portów naczyniowych [9].

Dodatkową trudnością, z którą spotyka się anestezjolog sprawujący opiekę nad zrosłakami na OIT jest problem wydolności oddechowej tych dzieci. Bliźnięta syjamskie, nawet w okresach wydolności oddechowej, prezentują szczególny przykład mechaniki oddychania, zwłaszcza dotyczy to zrosłaków typu *thoraco-omphalo-ischiopagus*. W tym typie zrostu rusztowania kostne klatek piersiowych są w mniejszym lub większym stopniu połączone, mogą być zrosnięte także obie przepony. Dwa niezależne ośrodki oddechowe stymulując mięśnie oddechowe generują dwa różne, niezależne rytmy oddechowe. U tych dzieci, które mają szerzej zrosnięte klatki piersiowe pojawiają się ruchy paradoksalne. Brak synchronicznego oddychania, szczególnie w chwilach pobudzenia, powoduje „kłócenie” się dzieci, co prowadzi do pogorszenia wymiany gazowej potwierdzanej zmniejszeniem wartości SpO_2 u obu bliźniąt. Zaobserwowano,



Rycina 6. Leczenie u zrosłaków niewydolności oddechowej

że u dzieci zrosniętych klatkami piersiowymi i brzuchami zawsze istnieje różnica w spontanicznej wydolności oddechowej w zależności od tego, na której stronie ciała są ułożone. Podobnie oczyszczanie drzewa oskrzelowego z fizjologicznie powstającej wydzieliny jest bardziej skuteczne przy synchronicznie występującym odruchu kaszlowym. Przy rozwijającej się niewydolności oddechowej ustalenie wskazań do leczenia respiratorem jest bardzo utrudnione. Nie wystarczają kryteria biochemiczne, radiologiczne i kliniczne, stosowane w podobnej sytuacji u innych dzieci. W przypadku bliźniąt syjamskich niezwykle istotne jest doświadczenie lekarza, który na podstawie oceny klinicznej narastających zaburzeń oddychania oraz wyników wszystkich badań dodatkowych powinien właściwie ustalić stopień zagrożenia i z odpowiednim wyprzedzeniem rozpocząć leczenie wentylacją konwencjonalną przy użyciu respiratora [10, 11] (ryc. 6).

Częste pozostawanie na jednym boku, wynikające z anatomii zrostu, powoduje słabsze rozprężanie zależnych partii płuc, predysponując do rozwoju niedodmy i stanów zapalnych płuc. Stąd ogromne znaczenie ma prowadzona od samego początku właściwa pielęgnacja i rehabilitacja uwzględniająca wszystkie potrzeby rozwijającego się dziecka. Przy podejmowaniu decyzji o intubacji tchawicy

i rozpoczęciu wspomagania oddychania zawsze należy przewidywać dużo większe problemy z intubacją zrosłaków w porównaniu z dziećmi niezrosniętymi [10–15]. W razie pogorszenia wydolności oddechowej i konieczności szybkiej intubacji, jeśli na oddziale jest tylko jeden lekarz dyżurny, czas intubacji zrosłaków bez pomocy drugiego lekarza wydłuża się, a ona sama staje się dużo trudniejsza. Te fakty powinny być uwzględnione przy planowaniu obsady dyżurowej. W sytuacji wystąpienia niewydolności oddechowej u obojga dzieci jednocześnie, intubację należy rozpocząć od dziecka, którego stan wydolności oddechowej jest oceniany jako gorszy. Kolejną trudność stanowi właściwe, czyli stabilne, umocowanie rurki intubacyjnej u pierwszego zrosłaka tak, aby przy zmianie pozycji do intubacji drugiego, nie doszło do spontanicznej ekstubacji [7]. W celu oceny prawidłowego umiejscowienia rurek intubacyjnych u zrosłaków osłuchiwanie szmerów oddechowych nie zawsze jest wystarczające, dlatego konieczne może być wykonanie zdjęcia przeglądowego klatek piersiowych. Zastosowanie oddechu wspomaganego lub zastępczego wynikające z niewydolności oddechowej jednego lub obu bliźniąt, wymaga stosowania aktualnie obowiązujących u dzieci zasad prowadzenia wentylacji mechanicznej. Od końca lat 90. ubiegłego stulecia stosowano najczęściej wentylację kontrolowaną ciśnieniem (PCV, *pressure controlled ventilation*) z objętościami oddechowym do 10 ml kg mc.⁻¹. We wcześniejszym okresie, objętości oddechowe były większe, nawet 15 ml kg mc.⁻¹. Przy ustalaniu objętości oddechowej dla każdego z bliźniąt należy uwzględniać jego rzeczywistą masę ciała, a nie wspólną zrosłaków.

Przedłużająca się powyżej 6–8 tygodni niewydolność oddechowca u bliźniąt syjamskich stanowi wskazanie do wytworzenia tracheostomii. Jej zaletą jest możliwość zmniejszenia, a nawet zakończenia farmakologicznej sedacji, ponieważ rurka tracheostomijna jest przez dzieci znacznie lepiej tolerowana niż rurka intubacyjna. Zastosowanie tracheostomii umożliwia także pełne odżywianie drogą doustną oraz odłączenie respiratora i samodzielne oddychanie [11, 15].

Opierając się na własnych doświadczeniach, autor niniejszej pracy uważa, że przy narastającej niewydolności oddechowej korzystna jest wczesna intubacja. Pozwala ona uniknąć możliwego niedotlenienia u jednego z bliźniąt. Przy utrzymującej się niewydolności oddechowej, wczesna decyzja o założeniu tracheotomii pomaga w rozwiązywaniu tego problemu, szczególnie u zrosłaków typu *thoraco-omphalopagus*.

Po założeniu ekspanderów (urządzenie będące rodzajem silikonowego balonu połączonego specjalnym wejściem umożliwiającym wielokrotne nakłuwanie igłą w celu wypełnienia płynem do stopniowego rozciągnięcia skóry leżącej nad nim) należy w sposób szczególny pielęgnować

pokrywającą je skórę. Należy wypełniać je stopniowo pod kontrolą tak, aby nie doszło do uszkodzenia otaczających tkanek i wystąpienia powikłań utrudniających operację rozdzielania. Codziennie należy sprawdzać, czy nie pojawia się zaczerwienienie i stan zapalny. Korzystne jest stosowanie maści nawilżających, które zapobiegają wysychaniu napiętej, ścięzłej skóry. Dzieci powinno układać się w taki sposób, aby można było unikać lub przynajmniej zmniejszać ucisk na założone ekspandery. Dodatkowo wskazane jest stosowanie materacy bądź poduszek żelowych lub innych materiałów zabezpieczających przed uciskiem. Konieczne jest też zmienianie pozycji ciała z leżącej na siedzącą. Zrosłakom w ośrodku autora konstruowano „na miarę” specjalne foteliki umożliwiające utrzymywanie pozycji pionowej bez wywoływania ucisku na miejsca z wstawionymi ekspanderami. Działania takie mają nie tylko znaczenie dla prawidłowej pielęgnacji bliźniąt syjamskich, lecz także pomagają w prawidłowym rozwoju osobowym, nawiązywaniu kontaktu z otoczeniem oraz w rozwoju indywidualnych cech dzieci [1, 3] (ryc. 7).

Po operacji rozdzielania wskazane jest utrzymanie inwazyjnego monitorowania czynności życiowych operowanych bliźniąt. W celu przywrócenia i utrzymania homeostazy ustrojowej przez pierwsze kilkadziesiąt godzin po rozdzielaniu konieczna jest stała ocena kliniczna dzieci oraz częste



Rycina 7. Pionizacja zrosłaków w specjalnych „konstruowanych na miarę” fotelikach

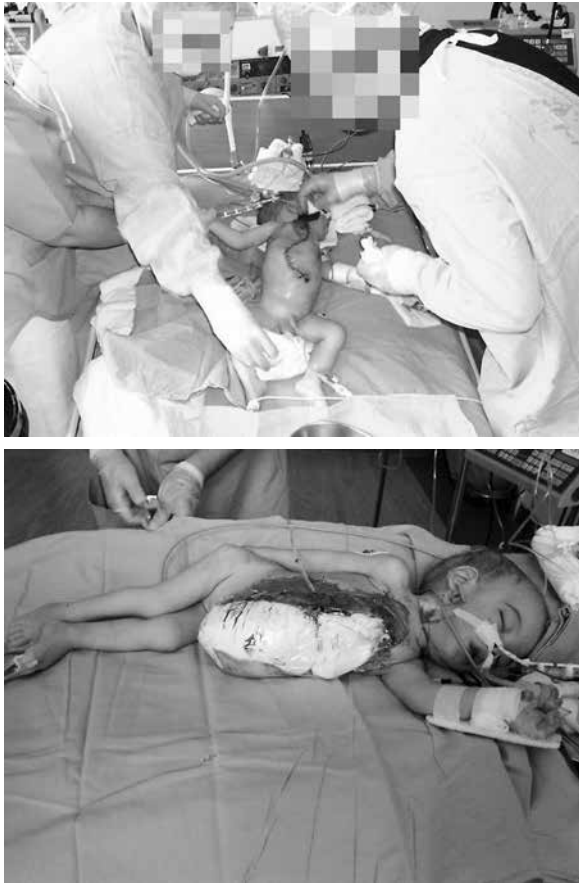kontrole wskaźników biochemicznych i hematologicznych, zgodnie z obowiązującymi standardami. Po rozległej i wielogodzinnej operacji rozdzielania należy realizować przygotowany wcześniej plan leczenia bólu pooperacyjnego z uwzględnieniem wszystkich możliwych do wykorzystania metod. W przypadkach, kiedy nie było możliwe jednoczesne zamknięcie powłok i zastosowano sztuczne materiały, należy prowadzić ciągłą analgesję umożliwiającą prowadzenie wentylacji wspomaganą ze względu na brak stabilnego rusztowania klatek piersiowych [3, 16]. U zrosłaków po rozdzielaniu ze względu na rozległość operacji i długi czas jej trwania istnieje zwłaszcza w pierwszych dniach po zabiegu, zwiększone ryzyko wystąpienia niewydolności wielonarządowej. Objawy rozpoczynającej się niewydolności narządowej powinny być wcześniej rozpoznane i odpowiednio leczone.

Szczególnie istotne u rozdzielonych bliźniąt syjamskich jest utrzymanie homeostazy cieplnej, zwłaszcza u tych dzieci, które po operacji nie mają całkowicie zamkniętych powłok. Częste interwencje chirurgiczne w celu zmiany sztucznych materiałów pokrywających ubytek i zmiany opatrunków prowadzą do wychłodzenia rozdzielonych dzieci. Materacyki podgrzewające i radiatory zewnętrzne pozwalają utrzymywać stałą ciepłotę ciała. Dodatkowo należy pamiętać, że duża powierzchnia rany operacyjnej w połączeniu z wieloma inwazyjnymi liniami naczyniowymi oraz założonymi drenami i cewnikami sprzyja rozwojowi zakażeń. W postaciach anatomicznych zrosłaków, w których istnieją wady rozwojowe jelit i narządów moczowo-płciowych dużo częściej dochodzi do infekcji mogących prowadzić do rozwoju sepsy [17]. Niestety większość wczesnych powikłań i zgonów zarówno po operacjach przygotowawczych, jak i rozdzielania jest spowodowane sepsą [9, 10, 18].

Przez pierwsze dni po zabiegu rozdzielania przewody pokarmowe dzieci nie są jeszcze wystarczająco sprawne, aby zapewnić dostarczenie odpowiedniej ilości kalorii, zachodzi więc konieczność stosowania żywienia pozajelitowego [3, 16].

Po operacji rozdzielania zrosłaki wymagają częstych zmian opatrunków oraz konsultacji i interwencji członków różnych zespołów biorących udział w rozdzielaniu i leczeniu pooperacyjnym. Należy wtedy dążyć do synchronizacji działań poszczególnych zespołów lekarskich, aby zapewnić dzieciom odpoczynek. Po wyprowadzeniu z głębokiej sedacji i uruchomieniu przewodów pokarmowych u rozdzielonych dzieci należy przywrócić dobowy rytm karmień, czuwania i odpoczynku. Konieczny jest odpowiedni stały nadzór nad rurkami intubacyjnymi, wszystkimi dostępnymi do naczyń oraz rehabilitacja oddechowa i ogólna [3] (ryc. 8).

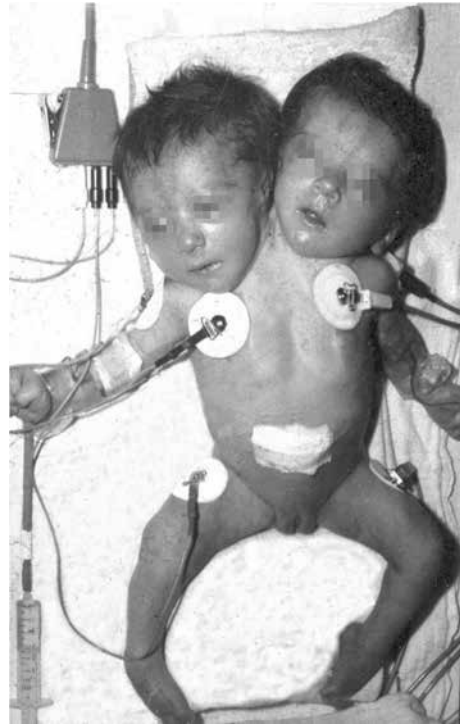W ośrodku krakowskim zrosłaki nieoperowane leczono na OAiIT z zastosowaniem wszystkich dostępnych metod. Te z nich, które miały wiele dodatkowych wad wrodzonych, po-



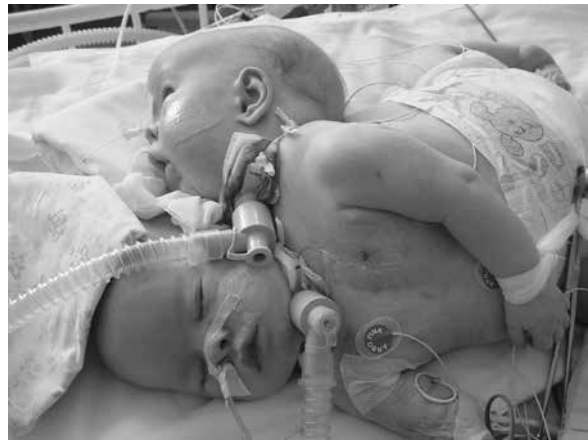Rycina 8. Zmiany opatrunków u rozdzielonych zroślaków

mimo stosowania intensywnego leczenia po krótkim czasie zmarły. Pozostałe leczono nawet kilka miesięcy i wszystkie omawiane powyżej problemy dotyczące postępowania na oddziale intensywnej terapii były u nich identyczne lub podobne (ryc. 9, 10).

Niemowlęta i małe dzieci do prawidłowego rozwoju psychoruchowego wymagają odpowiedniego napływu bodźców ze świata zewnętrznego. Zroślaki nie mogą być noszone na rękach jak zdrowe niemowlęta. W celu prawidłowego rozwoju są więc „uzależnione” od dodatkowych bodźców z zawężonego otoczenia. Obowiązek dostarczania bodźców spoczywa na personalu OIT. Bardzo ważne w rozwoju małego dziecka czynności, jak samodzielne przekręcanie się, zdolność samodzielnego siedzenia i stania u zroślaków nie są możliwe lub znacznie ograniczone. Należy pamiętać o wczesnej i systematycznej rehabilitacji, której celem poprzez odpowiednie ćwiczenia jest rozwój i wzmacnianie mięśni. Niektóre postaci bliźniąt syjamskich, na przykład *thoracopagus*, wymagają konstruowania specjalnego aparatu, który pomaga im utrzymywać pozycję siedzącą. W tym celu można wykonać różnego rodzaju podtrzymujące poduszki. Dla zroślaków typu *ischiopagus* konieczne jest zastosowanie specjalnie przygotowanych podpórek umożliwiających stanie. Koordynacja ruchowa kończyn górnych bliźniąt sy-



Rycina 9. Zroślaki typu *dicephalus dipus dibrachius*

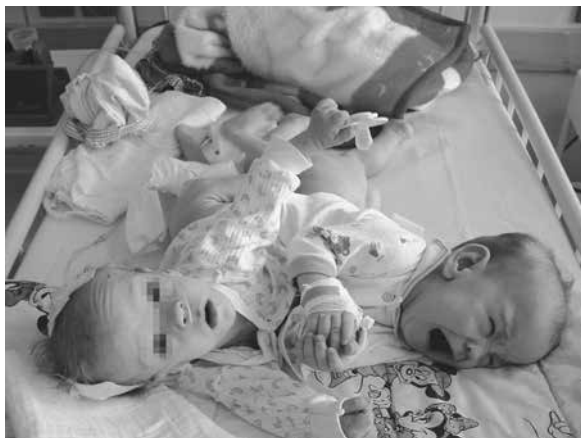

Rycina 10. Zroślaki typu *thoracoomphalopagus*

jamskich jest z reguły prawidłowa, gdyż większość zroślaków ma je prawidłowo rozwinięte. Najczęściej jest to jedyna dla nich możliwość fizycznego poznawania najbliższego otoczenia. Rozwój mowy i reakcji emocjonalnych zroślaków jest zazwyczaj prawidłowy, pod warunkiem zapewniania im stałego kontaktu słownego i wzrokowego.

Bliźnięta syjamskie, mimo że posiadają ten sam kod genetyczny, mają inne osobowości (ryc. 11).

Zbyt długie odraczanie operacji rozdzielenia może hamować rozwój indywidualnych osobowości dzieci [18–20]. Po rozdzieleniu i odzyskaniu przez nie świadomości, należy je umieścić w bliskim sąsiedztwie [3]. Kolejnym bardzo istotnym zagadnieniem, które towarzyszy leczeniu zroślaków,



Rycina 11. Zrosłaki – jeden organizm, dwie różne osobowości

są aspekty psychologiczno-etyczne. Przez wiele tygodni, miesięcy, a czasem nawet lat, zespół leczący bliźnięta syjamskie nawiązuje szczególnie, bardzo bliski kontakt z dziećmi. Dokładne zrozumienie „wyjątkowości” zrosłaków wyzwała wielokrotnie większe zaangażowanie uczuciowe ze strony personelu leczącego niż w przypadku innych małych pacjentów. Spotyka się ono z wzajemnością ze strony bliźniąt, które lekarzy i pielęgniarki traktują jak najbliższe osoby. Biologiczni rodzice, z przyczyn często od nich niezależnych, nie przebywają z nimi codziennie. W takiej sytuacji również każde niepowodzenie w leczeniu jest szczególnie przeżywane przez zespół leczący [4].

Piśmiennictwo:

1. Grochowski J, Bysiek A, Górska M et al.: Problemy chirurgiczne i anestezyjologiczne w leczeniu trzech par zrosłaków. Pamiętnik 54 Jubileuszowego Zjazdu Towarzystwa Chirurgów Polskich, Kraków 1989: 388–392.
2. McDonald KM, McIntyre P, Hegney D: Separation of conjoined twins: experiences of perioperative nurses and their recommendations. International Council of Nurses, Int Nurs Rev 2005; 52: 52–59.
3. Jakobowski DS, Hagelgans NA, Leson JK: Assessment and management of conjoined twins. J Perinat Neonatal Nurs 1989; 3: 66–82.
4. Pierce SF: Neonatal intensive care. Decision making in the face of prognostic Uncertainty. Case: Conjoined twins. Nurs Clin North Am 1998; 33: 287–297.
5. Wirt SW, Algren CL, Wallace VR, Glass. N: Separation of conjoined twins. AORN J 1995; 62: 527–545.

6. Hobaika ABS, Pires KCC, Fernandez VBSA: Anesthesia for emergency separation of omphalopagus conjoined twins. Rev Bras Anesthesiol 2010; 60: 311–314.
7. Diaz JH, Furman EB: Perioperative management of conjoined twins. Anesthesiology 1987; 67: 965–973.
8. Ibinaiye PO, Mshelbwala PM, Abdulgafar N, Lawal AK: Dicephalus dipus tetrabrachius conjoined twins of Zaria: Case report and literature review. Niger J Clin Pract 2013; 16: 395–397.
9. Thomas JM: Anaesthesia for conjoined twins. Childs Nerv Syst 2004; 20: 538–546.
10. Singh M, Jacob R, Naik V, Baines D: Separation of thoraco-omphalopagus twins in a rural secondary hospital: perioperative management. Indian J Anaesth 2012; 56: 442–447.
11. Fisher K, Throne M, Choudhry D et al.: Pediatric tracheostomy in conjoined twins: Multidisciplinary approach. Int J Pediatr Otorhinolaryngol 2009; 73: 487–491.
12. Geoges LS, Smith KW, Wong KC: Anesthetic challenges in separation of craniopagus twins. Anesth Analg 1987; 66: 783–787.
13. Harrison VL, Keneally JP, Gold PD, Malcolm PS, Overton JH: Anaesthesia for separation of conjoined twins in the neonatal period. Anaesth Intensive Care 1985; 13: 82–85.
14. Shank E, Manohar N, Schmidt U: Anesthetic management for thoracopagus twins with complex cyanotic heart disease in the magnetic resonance imaging suite. Anesth Analg 2005; 100: 361–364.
15. Skoczylas-Stoba B: Utrzymywanie drożności dróg oddechowych. In: Szreter T (ed.): Intensywna terapia dzieci. Wydawnictwo Lekarskie PZWL, Warszawa 2002: 69–78.
16. James PD, Lerman J, McLeod ME, Relton JES, Creighton RE: Anaesthetic considerations for separation of omphalo-ischiopagus tripus twins. Can Anaesth Soc J 1985; 32: 402–411.
17. Wilcom DT, Quinn FM, Spitz L, Kiely EM, Ransley PG: Urological problems in conjoined twins. Br J Urol 1998; 81: 905–910.
18. Chalam KS: Anaesthetic management of conjoined twins separation surgery. Indian J Anaesth 2009; 53: 294–301.
19. Khan ZH, Tabatabai SA, Saberi H: Anesthetic and surgical experience in a case of total vertical craniopagus. Surg Neurol 1999; 52: 62–67.
20. Aoun Tannuri AC, Pereira Batatinha JA, Prieto Velhote MC, Tannuri U: Conjoined twins — twenty years experience at a reference center in Brazil. Clinics 2013; 68: 371–377.

Adres do korespondencji:

dr hab. n. med. Krzysztof Kobylarz
Katedra Anestezjologii i Intensywnej Terapii
Oddział Anestezjologii i Intensywnej Terapii
Uniwersyteckiego Szpitala Dziecięcego UJCM
ul. Wielicka 265, 30–663 Kraków
e-mail: kkobylarz@usdk.pl

Otrzymano: 17.11.2013 r.
Zaakceptowano: 7.01.2014 r.

Zdjęcia wykonane w Dziecięcym Szpitalu w Krakowie, pochodzą z archiwum autora.